Lane Medical Library

Aus der II. chirurgischen Klinik des Allgemeinen Krankenhauses Hamburg-Eppendorf. (Oberarzt: Prof. Dr. Roedelius).

Über subunguale Tumoren, zugleich ein Beitrag zur Frage des sog. subungualen Angiosarkoms.

INAUGURAL-DISSERTATION
VERFASST UND DER
HOHEN MEDIZINISCHEN FAKULTÄT DER
UNIVERSITÄT HAMBURG ZUR ERLANGUNG DER
DOKTORWÜRDE

vorgelegt von

INGEBORG CARSTENSEN

aus Hamburg

approb. Ärztin.

Berlin, Julius Springer

1927

Referent:
Prof. Dr. Sudeck

Sonderabdruck
aus dem Archiv für Klinische Chirurgie
Band 144, Heft 2. 1927.

Verlag von Julius Springer, Berlin.

(Aus der II. chirurgischen Klinik des Allgemeinen Krankenhauses Hamburg-Eppendorf. — Leiter: Prof. Dr. *Roedelius*.)

Über subunguale Tumoren, zugleich ein Beitrag zur Frage des sog. subungualen Angiosarkoms.

Von

Dr. med. **Ingeborg Carstensen.**

Mit einem Geleitwort von Prof. Dr. *Roedelius*.

Mit 5 Textabbildungen.

(Eingegangen am 2. November 1926.)

Subungual gelegene Geschwulstbildungen sind selten. Die Lehr- und selbst Handbücher der Chirurgie enthalten darüber nur spärliche Angaben. Spärlich und verstreut sind auch die Fälle der Literatur. Ein von mir beobachteter derartiger Tumor gab Veranlassung, Fräulein *Carstensen* mit der Bearbeitung zu betrauen. Sie hat sich mit großem Fleiß dieser Aufgabe unterzogen und insbesondere 4 analoge Beobachtungen von sog. Angiosarkom — den eigentlichen Kern der Arbeit — gründlich und kritisch analysiert. Es ist bei dieser Gelegenheit eine geradezu monographische Arbeit über die subungualen Geschwülste erwachsen, die mir wertvoll genug erscheint, daß sie den Chirurgen zugänglicher gemacht wird, als dies bei einer Dissertation — als solche wurde sie verfaßt — der Fall zu sein pflegt. Trotzdem auf Wunsch des Herausgebers Kürzungen vorgenommen wurden, glaube ich, daß in der vorliegenden Arbeit dieser Gegenstand einigermaßen erschöpfend abgehandelt wurde.

Roedelius.

Von den im Bereich des Nagels vorkommenden Erkrankungen werden in den Lehrbüchern besonders die entzündlichen Affektionen besprochen. Über Geschwülste des Nagelgliedes, insbesondere subungual gelegene, sind meist nur kurze Angaben zu finden. Auch in den pathologischen Büchern fehlen meist genauere Beschreibungen, allenfalls wird auf das Vorkommen derartiger Tumoren hingewiesen. Ausführlicher werden diese Neubildungen im Handbuch der Hautkrankheiten von *Mracek* behandelt. In dem Abschnitt über Nagelkrankheiten zählt *Heller* die Arten der unter dem Nagel vorkommenden Geschwülste auf,

28 X 1

bespricht sie aber nicht näher, verweist vielmehr auf seine 1900 erschienene Monographie: „Die Krankheiten der Nägel." Hier bringt *Heller* eine, wenn auch nicht sehr umfassende Kasuistik.

Die häufigsten unter dem Nagel vorkommenden Neubildungen sind die *Exostosen*. Sie sind praktisch wichtig und werden gelegentlich verkannt. Wir möchten sie hier nur kurz erwähnen, da sie oft genug beschrieben sind. Es entspricht durchaus nicht den Tatsachen, wenn *Mauclaire*[29]) bei der Veröffentlichung *eines* Falles erklärt, es wäre bisher nur *eine* derartige Beobachtung bekannt. Auch auf die subungual gelegenen *Clavi* möchten wir nicht näher eingehen. Auch diese Bildungen sind nicht so selten, wie man etwa aus dem Fehlen von Literaturangaben schließen könnte. Es erscheint notwendig, gleich eingangs an diese beiden Erkrankungen zu erinnern, da sie gelegentlich mit Tumoren verwechselt worden sind.

Wenden wir uns nun den echten Geschwulstbildungen zu, so wären zunächst die *Enchondrome* zu nennen. *Heller* rechnet diese von *Kast* und *Recklinghausen*[18]) sowie von *Steudel*[40]) genau untersuchten und beschriebenen Neubildungen zu den subungualen Tumoren, doch ist dies nicht angängig. Es handelt sich um oft multipel auftretende Geschwülste, die von den Knorpelüberzügen der Phalangen ausgehen und große Dimensionen annehmen können. Die Veröffentlichungen über Enchondrome an den Fingern sind zahlreich, dagegen wurde nur *eine* Mitteilung über subunguale Lokalisation gefunden, und zwar von *Wurmbrand*[54]). Bei einem 47jährigen Mann traten $2^1/_2$ Jahre zuvor dumpfe Schmerzen in der linken Großzehe auf. Bald darauf leichte Vorwölbung des Nagels. Die Schmerzen wurden immer intensiver. Eine Entfernung des Nagels brachte keine Besserung, so daß schließlich *Hochenegg* die Zehe absetzte. Am Präparat sah man, daß der Tumor von der Endphalanx ausging und aus weichem Knorpelgewebe bestand. Histologisch ergab sich ein *Myxochondrom*.

Einzig in seiner Art ist auch ein von *Lebouc*[26]) veröffentlichter Fall eines *Leiomyoma subunguale* bei einem 35jährigen Mann: An beiden Großzehen sind die Nägel durch erbengroße Tumoren abgehoben. In dem fibrösen Gewebe sind Arterien und Venen in ihrer Wand so hypertrophisch, daß die Gefäße obliteriert sind. An einzelnen Stellen sieht man Bündel glatter Muskelfasern, die gefäßlos sind. *Lebouc* nimmt an, daß eine Proliferation der Muskulatur der verödeten Gefäße die Neubildung veranlaßt hat.

Der gleiche Autor berichtet auch über ein *Fibroma subunguale*, das sich an ein Trauma angeschlossen hatte. Die histologische Untersuchung der ulcerierten Geschwulst ergab ein Fibroma plexiforme, dessen wenige Gefäße auffallend dicke Wandungen zeigten. Die großen Bündel fibröser Fasern, aus denen der Tumor bestand, waren mit Spindelzellen durchsetzt.

Über multiple subunguale Fibrome berichtet *Polland*[32]): 39jähriger Landsturmmann, 1910 akuter Gelenkrheumatismus. Um diese Zeit entstanden an allen Fingern und Zehen ganz allmählich und ohne Schmerzen vom Nagelfalz ausgehend kleine fleischige Warzen, die im Laufe eines Jahres so groß wurden, daß sie in den Schuhen nicht mehr Platz fanden. 1914 Entfernung mit dem Thermokauter. 1916 waren die Neubildungen an sämtlichen Fingern und Zehen neu entstanden, äußerst hinderlich, Marschieren unmöglich. An den meisten Zehen fehlten die Nägel ganz, einige zeigen nur einen kümmerlichen Rest; wo ein Nagel vorhanden ist, ist er durch den breitgestielten Tumor von der Unterlage abgehoben. Mikroskopisch derbe Fibrome, die aus zellarmem Bindegewebe bestanden. Die Therapie besteht darin, die Neubildungen von Zeit zu Zeit mit dem Thermokauter abzutragen. Prognose ungünstig, da die abgetragenen Neubildungen nachwachsen.

Ein Parallelfall zu dem eben beschriebenen wurde von *W. Dubreuilh*[8]) auf der Société française de dermatologie et de syphiligraphie vorgestellt.

Wenden wir uns nun zu der Besprechung der *subungualen Papillome*, so finden wir wieder die erste Angabe von *Lebouc*, der 1889 eine Beobachtung von *Marchand*[30]) veröffentlichte.

Ein 50jähriger Pat. sucht den Arzt wegen heftiger Schmerzen, die vom Nagel der rechten großen Zehe ausgehen, auf. Sie bestehen seit 15 Monaten. Es wurde ein subungualer Tumor diagnostiziert. Bei der Operation wurde eine erbsengroße, violette, sehr harte Geschwulst, die mit einem Stiel an der Nagelmatrix festsaß, entfernt. Histologische Untersuchung: Papillom. Nach 6 Monaten Rezidiv, erst nach Amputation der Nagelphalanx definitive Heilung.

Eine neuere Beobachtung über ein subunguales Papillom wurde von *Behring*[5]) mitgeteilt.

Frau S., 27 Jahre alt, keine Beschwerden, sucht die Klinik auf wegen Nagelveränderung an 8 Fingern. Das Leiden besteht seit 2 Jahren, in der letzten Zeit Verschlimmerung. Normale Wölbung der Nägel erhalten, Konsistenz fest. An den erkrankten Nägeln sieht man einen schmutzig-gräulich gefärbten Fleck, der nahezu den ganzen Nagel einnimmt, er hört zentralwärts in einem scharf begrenzten, konvexen Bogen auf. Unter diesem Bogen ist der Nagel vollständig hohl. Nachdem der Nagel teilweise mit der Schere abgetragen ist, treten kleine, blumenkohlartig gestaltete Wärzchen zutage, die sich mikroskopisch als Papillome erwiesen. Die Therapie bestand in der allmählichen Abtragung der zahlreichen Tumoren.

Die sog. subungualen Angiosarkome.

Besprechen wir jetzt eine Gruppe von subungualen Tumoren, die mit Bezugnahme auf eine 1878 erschienene Arbeit von *J. Kolaczek*[19]) unter der Bezeichnung „*Angiosarkom*“ in der Literatur veröffentlicht sind. Es sei nun zuerst festgestellt, was *Kolaczek* unter „Angiosarkom“ versteht.

Nach seinen Angaben übernahm er die Bezeichnung „Angiosarkom" von *Waldeyer*, der aber noch den Zusatz „plexiform" machte, den *Kolaczek* jedoch für überflüssig hielt, „weil es in der Natur der von Gefäßen sich entwickelnden Geschwülste läge, plexiform zu sein". Außerdem bezieht *Kolaczek* im Gegensatz zu *Waldeyer* auch noch die von Lymphgefäßen abstammenden Tumoren in seine Definition ein und versteht dann unter „Angiosarkom" die Geschwülste, „die durch ihre Entwicklung von den (Blut- und Lymph-) Gefäßadventitien mit Beibehaltung des gefäßähnlichen Verlaufs der Zellstränge sich charakterisieren".

Er belegt nun mit diesem Namen alle diejenigen Tumoren, die sonst als Endotheliome, Peritheliome, Angiosarkoma plexiforme bezeichnet würden, mit der Begründung, daß es sich bei all diesen Tumoren um Geschwülste handelt, die ihren Ursprung von gleichwertigen Bindegewebszellen hätten, also doch alle zu den Sarkomen gehörten. Der Zusatz „Angio" wäre dann ein Hinweis auf ihren besonderen Ursprung, Endotheliome, Peritheliome usw. seien nur Sonderbezeichnungen für Gruppen von Sarkomen und seien als solche zu verwerfen, dienten sie doch nur dazu, die schon ohnehin so umfangreiche Terminologie der Geschwulstlehre unnötigerweise um neue Namen zu bereichern. *Kolaczek* führt in seiner Arbeit unter der Bezeichnung „Angiosarkoma myxomatosum subunguale" folgenden Fall an:

Eine 42jährige Frau litt seit 12 Jahren an einem anhaltendem Schmerz, der von einem bestimmten Punkt unter dem Nagel der rechten großen Zehe ausging. Sie suchte sich selbst zu helfen, indem sie ein keilförmiges Stück aus dem Nagel herausschnitt, hatte damit aber keinen Erfolg. Wegen besonders heftiger Schmerzen in der letzten Zeit suchte sie nun die Klinik auf. Hier wurde die schmerzhafte Stelle in der Mitte des Nagels lege artis freigelegt, und es wurde ein abgekapselter, kaum erbsengroßer, kugelrunder Tumor zu Gesicht gebracht und ohne Schwierigkeit entfernt. Die Konsistenz der Geschwulst war elastisch weich, die Farbe auf dem Schnitt grau. Die graue Neubildung erschien schwammig. Bei der Kompression entleerte sich etwas Serum.

Mikroskopisch bestand die Geschwulst aus einer netzförmigen myxomatösen Grundsubstanz. Die Geschwulstzellen gingen ohne scharfe Grenze in dieses Grundgewebe über. Sie lagen ziemlich dicht. Sie bildeten Sprossen und Kolben, in denen häufig ein zentral oder exzentrisch gelegenes Lumen, das manchmal rote Blutkörperchen enthielt, zu sehen war. Die dicken Zellkolben verjüngten sich häufig zu schmalen, aus Spindelzellen bestehenden Strängen, die Gefäßen ähnlich waren. Die Wandung der ziemlich zahlreichen Capillaren des Stroma bestand aus mehreren Schichten von Spindelzellen. Die innerste Schicht der Zellen zeigte ein starkes Vorspringen der Kerne nach dem Lumen. An den quer getroffenen Capillaren war die perivasculäre Zellwucherung der Geschwulstzellen besonders deutlich zu sehen. „*Nach alledem erscheint*",

so sagt Kolaczek, „die Abstammung der Zellaggregate von den Wandungen der Capillaren unzweifelhaft."

Mit Berufung auf diese Arbeit von *Kolaczek* bezeichnet *Kraske*[20]) einen subungualen Tumor ebenfalls als *Angiosarkom.* (1880).

Es handelt sich um eine 42jährige Frau, die seit 12 Jahren über Schmerzen am Nagel des linken Mittelfingers zu klagen hatte. Bei Druck auf den Nagel wurden die Schmerzen sehr heftig. Vor 4 Jahren hatte die Pat. eine Quetschung am Finger erlitten, damit brachte sie nun ihr Leiden in Zusammenhang. Häufig vorgenommene Abschabungen des Nagels brachten nur vorübergehende Linderung.

Bei der Untersuchung fand sich in der Mitte unter dem Nagel des linken Mittelfingers der sonst gesunden Frau ein bläulicher Fleck, der sich als Stelle der größten Schmerzhaftigkeit herausstellte. Sonst war am Nagel keine Veränderung wahrzunehmen. Die Diagnose lautete auf subungualen Tumor.

Die Fingerspitze wurde nun dicht unter dem Nagel noch in der Phalanx mit Bildung eines volaren Lappens amputiert. Die Pat. konnte nach wenigen Tagen geheilt entlassen werden. Über ein Rezidiv wird nicht berichtet.

Nach Spaltung und Abtragung des Nagels der amputierten Fingerspitze konnte ein mit einer Kapsel umgebener, gut stecknadelkopfgroßer, linsenförmiger Tumor entfernt werden. Er lag in der Cutis des Nagelbettes dem Knochen direkt auf und hatte auf dem Knochen zur Bildung einer flachen Delle geführt. Die Neubildung war von grau-weißer Farbe und mittlerer Konsistenz.

Im mikroskopischen Bilde zeigte sich, daß das Geschwulstgewebe aus vielfach miteinander in Verbindung stehenden, schmäleren und breiteren Zellsträngen gebaut war. Das Stroma bestand aus einem zellarmen, faserigen Bindegewebe, das vielfach hyaline Degeneration zeigte. Die Geschwulstzellen hatten Epithelähnlichkeit, waren nicht scharf voneinander getrennt, hatten einen großen Kern und mehrere Kernkörperchen. Die wenigen Gefäße der Geschwulst, Capillaren, ziehen entweder mitten durch die Zellstränge oder scheinen ihnen seitlich anzuliegen.

Kraske[21]) berichtet 7 Jahre später mit Hinweis auf seine frühere und auf die *Kolaczek*sche Arbeit über ein anderes subunguales *Angiosarkom.*

Eine Dame in den 40er Jahren litt seit 20 Jahren an Schmerzen, die nach Meinung der Pat. von einer Narbe dicht unter der Wurzel des Nagels, die von einer Verletzung in der Kindheit herrührte, ausgingen. Die Untersuchung ergab aber, daß die Narbe völlig indolent war, die Schmerzen vielmehr ihren Ursprung von einer umschriebenen, linsengroßen Stelle des Nagels neben der Lunula hatten. Der schmerzhafte Punkt war mit der Sonde genau zu bestimmen. Schon in der Ruhe litt die Pat. an schmerzhaften Empfindungen, doch bei der leisesten Berührung steigerten sie sich ins Unerträgliche. Sie erstreckten sich bis in die Schulter. Pat. hatte seit Jahren deshalb nie ungestört schlafen können. Sie hatte auf ihren vielen Reisen Ärzte in aller Herren Ländern konsultiert, keiner hatte sie von ihrem Leiden befreien können. Die Schmerzen waren in den letzten Jahren so unerträglich, daß die Pat. geradezu lebensüberdrüssig war. Der Nagel hatte zwischen mittlerem und unterem Drittel eine flache Leiste, sonst war an ihm keine Veränderung, auch nicht an der Stelle, von der die Schmerzen ausgingen, zu bemerken. Es wurde lediglich aus dieser umschriebenen Schmerzhaftigkeit die Wahrscheinlichkeitsdiagnose „subungualer Tumor" gestellt.

Die Operation wurde in Narkose und in Blutleere vorgenommen. Als der hintere Teil des Tumors entfernt war, lag ein von einer dicken Bindegewebskapsel umgebener Tumor frei. Er hatte Form und Größe einer Linse und hatte wie der

erste dieser Art von *Kraske* beobachtete Tumor wieder zur Bildung einer Delle auf dem Knochen geführt. Das Periost war intakt. Die Geschwulst ließ sich mühelos entfernen. Sie war von einer dicken bindegewebigen Kapsel umgeben. Auf dem Durchschnitt erschien sie von grau-rötlicher Farbe.

Die mikroskopische Untersuchung zeigte eine eigentümlich plexiforme Beschaffenheit des Tumorgewebes dadurch, daß die Zellstränge vielfach miteinander anastomosierten. Jeder Zellstrang, dessen Zellen groß und unscharf begrenzt waren, zeigte ein zentral gelegenes Lumen bzw. einen axialen Kanal, die Auskleidung mit einer dünnen Membran war deutlich.

Es handelte sich nach alledem um einen Tumor, der aus zahlreichen Capillaren bestand, dessen Adventitiazellen stark gewuchert waren, also *um einen ähnlichen Tumor, wie ihn Kolaczek beschrieben hatte.*

Kraske sah in diesem Fall von einer Amputation der Fingerspitze ab, da er inzwischen die Überzeugung gewonnen hatte, daß das „Angiosarkom" klinisch zu den relativ gutartigen Geschwülsten zu zählen sei; auch nach der Meinung *Kolaczeks* kommt infiltratives, destruktives Wachstum und Metastasenbildung bei diesen Neubildungen nur sehr selten vor. Es erfolgte dann auch nach der Operation Heilung zur großen Freude der von ihrem Schmerz befreiten Patientin.

Im Anschluß an die oben besprochene Gruppe von Geschwülsten soll nun ein Fall von subungualem Tumor veröffentlicht werden, der im März 1925 von *Roedelius* beobachtet wurde.

Eine 27 jährige Dame bekam zuerst vor 12 Jahren ohne besondere Veranlassung zunächst nur bei Kälte Schmerzen in der Kuppe des rechten Ringfingers. Beim Betrachten des Fingers bemerkte sie unter dem Nagel einen winzig kleinen roten Punkt, der ganz allmählich an Größe zunahm. Die Schmerzen wurden im Laufe der Zeit immer heftiger. Die Pat. suchte sich zu helfen, indem sie den Finger über eine Flamme hielt; sie glaubte, in der Wärme verringerte sich der Schmerz. Doch bald nützte dieses Mittel nicht mehr, und die Schmerzen, die sie anfangs nur bei der Arbeit sehr hinderten, traten jetzt auch in der Ruhe auf. Seit 2 Jahren waren die Schmerzen besonders heftig, bei der leisesten Berührung wurden sie nahezu unerträglich. Verschiedene Ärzte, die konsultiert wurden, wußten keinen Rat. Die Pat. wünschte sehnsüchtig, vor ihrer bevorstehenden Heirat von ihrem Leiden befreit zu werden. Im März 1925 suchte sie deshalb Herrn Professor *Roedelius* auf.

Es wurde damals folgender Befund erhoben (Abb. 1a.):

Bei der sonst gesunden Pat. ist der Nagel des rechten Zeigefingers etwas mehr gewölbt als die übrigen Fingernägel. Ungefähr an der Grenze zwischen oberem und mittlerem Drittel des Nagels in der Mittellinie findet sich ein etwa linsengroßer bläulich-roter Fleck, der nach dem freien Rande und den beiden Seiten sich ziemlich scharf von dem rosigen Nagel abhebt; nach der Lunula zu läuft er in einen schmaleren, gleichfarbigen Streifen, dessen Grenzen wie verwischt erscheinen, aus. Diese ungefähr wie eine Sugillation aussehende Partie des Nagels erweist sich als außerordentlich schmerzempfindlich. Drückt man den Margo liber des Nagels sanft herunter, so daß der übrige Nagel weiß aussieht, so tritt an dem beschriebenen bläulich-roten Teil des Nagels eine äußerst zierliche rot auf weißem Grunde sich abhebende Gefäßzeichnung hervor (Abb. 1 b). Das zarte Gefäß zeigt mehrere Seitenästchen, es liegt ziemlich genau in der Mittellinie und nimmt die oberen zwei Drittel des Nagels ein.

Nach dem ganzen Krankheitsbilde und dem Aussehen des Nagels wurde mit Sicherheit ein subungualer Tumor, der wahrscheinlich ein Angiom sei, diagnostiziert.

Die *Röntgenaufnahme* von der dorsalen Seite des Fingers ergab keinen pathologischen Befund.

Eine seitliche Aufnahme des Fingers hingegen ließ deutlich eine Delle im Knochen in der Endphalanx erkennen. Das Periost erschien nicht rauh. Die Höhe dieser Delle entsprach ungefähr der des bläulich-roten Fleckens unter dem Nagel. Es handelt sich hier also wohl um eine durch die Geschwulst hervorgerufene Druckusur am Knochen des Nagelgliedes. Alles sprach für eine Gutartigkeit der Neubildung, das klinische Bild zusammen mit dem nach dem Röntgenbild offenbar nur expansiven Wachstum der Geschwulst. Es wurde deshalb eine Amputation der Fingerspitze als kontraindiziert erachtet und lokal vorgegangen.

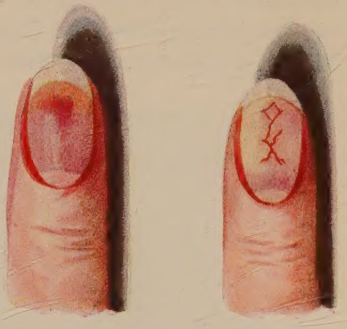

a b

Abb. 1.

Am Tage nach der Konsultation, den 25. III., erfolgte die *Operation*.

In Oberstscher Anästhesie wird der Nagel bei Blutleere des Fingers entfernt. Man stößt dann auf einen kleinerbsengroßen, runden Tumor, der den Nagel etwas verdünnt hatte. Er hob sich durch eine hellere Farbe von dem umgebenden Gewebe deutlich ab und konnte mühelos aus der Phalanx wie aus einer Grube herausgehoben werden. Das Periost der Knochenmulde, die in ihrer Größe genau der Form und Größe der Geschwulst entsprach, war intakt. Die Wundheilung verlief ungestört. Die Pat. konnte nach kurzer Zeit geheilt aus der Behandlung entlassen werden.

Eine Nachuntersuchung erfolgte am 11. XII. 1925. Der bei der Operation entfernte Nagel war wieder nachgewachsen und unterschied sich in nichts von den übrigen Fingernägeln. Die Pat. war sehr froh und dankbar, daß sie von ihrem Leiden befreit war, sie sagte, sie sei jetzt, wo sie ohne Schmerzen leben konnte, „erst wieder Mensch geworden".

Der exstirpierte Tumor war, wie berichtet, kleinerbsengroß, rund. Er erschien solide, hatte eine grau-opake Beschaffenheit und war allseitig von einer bindegewebigen Kapsel umgeben, über die ein paar Gefäße zogen.

Wir kommen nun zu der *histologischen Untersuchung der Geschwulst*. Die nach verschiedenen Methoden gefärbten Schnitte sollen im einzelnen genau beschrieben werden zur Begründung unserer Diagnose, zumal, da *Unna*, dem manche Belehrung und Anregung für die histologische Untersuchung verdankt wird, eine andere Diagnose als wir stellte.

Betrachten wir als erstes ein mit *Hämatoxylin-Eosin* gefärbtes Präparat (Abb. 2).

Wir suchen zunächst bei schwacher Vergrößerung, ob noch normales Gewebe vorhanden ist. In der Tat sehen wir einen kleinen Teil des Nagelbettes im Schnitte getroffen. Es finden sich Papillen, die leicht geneigt stehen und nach der einen Seite hin immer niedriger werden, um schließ-

lich ganz aufzuhören. Ein mehrschichtiges Epithel füllt die Lücken der Papillen aus, es nimmt in gleichem Maße wie die Papillen an Mächtigkeit ab. Im geflechtartigen Bindegewebe des Coriums, dessen Kerne sehr deutlich sichtbar sind, sehen wir Capillaren mit gut gefärbtem Endothel.

Wenden wir jetzt unsere Aufmerksamkeit auf den den weitaus größten Teil des Präparates einnehmenden Tumor, so sehen wir, daß die Geschwulst von allen Seiten von einer bindegewebigen Kapsel umgeben ist. Das Bindegewebe der Kapsel ist deutlich von vorhin beschriebenem Bindegewebe der Cutis des Nagelbettes durch seine Richtung unter-

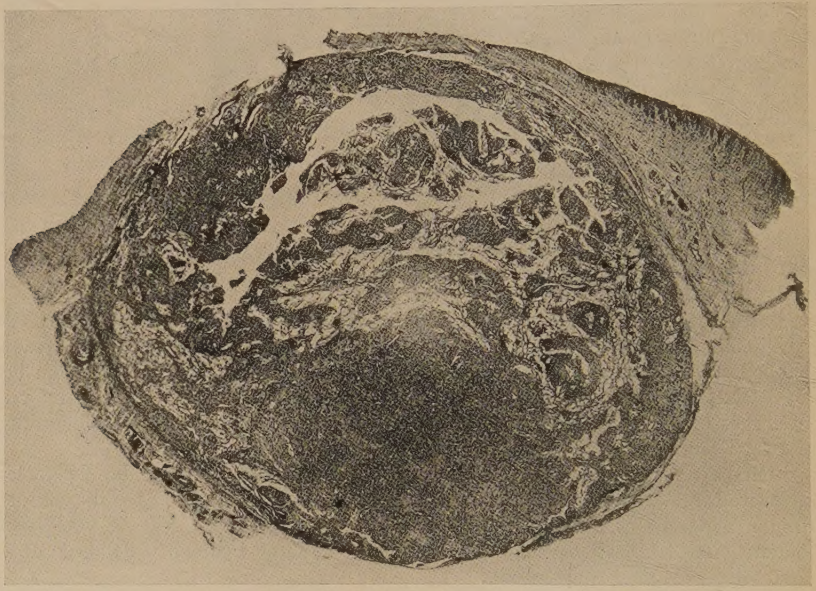

Abb. 2.

schieden. Es finden sich in der Kapsel Arterien und Venen mit deutlich sichtbarem Endothel. Endlich nun das Tumorgewebe selbst. Es liegt überall direkt unter der Kapsel. Wir können zwei, wenn auch nicht scharf getrennte Teile unterscheiden, einen soliden, der unmittelbar unter der Kapsel liegt, und einen, der aus grobbalkigen Zügen von Zellen besteht und sich mehr in der Mitte des Tumors befindet. Man hat den Eindruck, als ob der solide Teil sich in ein grobes Netzwerk auflöst, jedenfalls stehen beide Teile durch Zellbalken deutlich in Zusammenhang. Die einzelnen Zellen der Geschwulst gehen ohne scharfe Grenze ineinander über, sehr gut heben sich die Kerne ab. Sie sind ungeheuer verschieden gestaltet, fast immer recht groß, granuliert, mit einem oder mehreren Kernkörperchen, bald länglich, bald rundlich, meist oval, fast immer

bläschenförmig. Die *Zellen* sind dem Aussehen nach *Epithelien sehr ähnlich.* An einzelnen wenigen Stellen des Präparates sieht man längliche Geschwulstzellen in konzentrierter Schichtung angeordnet. Es erinnert dieses an Bilder, wie wir sie von Carcinomen her kennen. Die Intensität, mit der die Tumorzellen den Farbstoff aufnehmen, ist sehr wechselnd; manche sind kräftig dunkelblau, dicht daneben andere ganz schwach gefärbt, wieder ander fallen durch einen mehr violetten Farbton auf. Einige Kerne zeichnen sich durch ihre besondere Größe aus, sie sehen dann wie gequollen aus, haben oft einen säulenförmigen Kern. Binde-

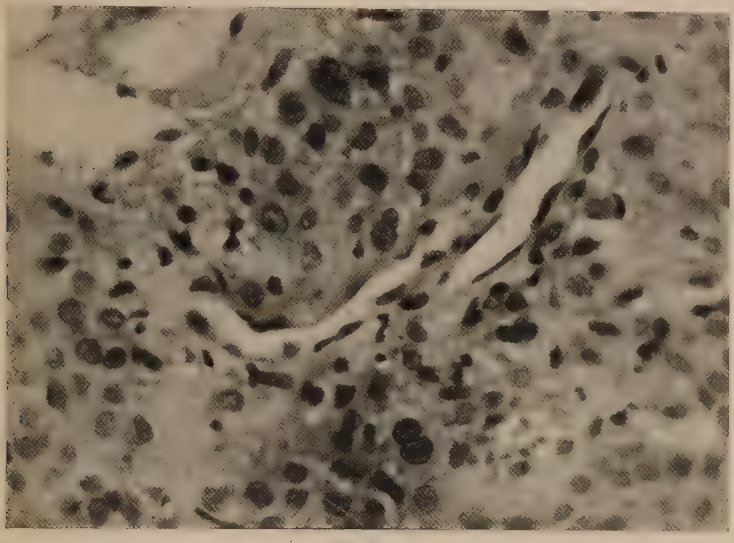

Abb. 3.

gewebiges Stroma ist zwischen den Zellen nicht zu entdecken. Im Plasma der Zellen finden sich häufig Fensterungen als Anzeichen für stattgefundene regressive Prozesse (Abb. 3 u. 4).

Wie schon erwähnt, steht dieser Teil der Geschwulst mit einem anderen in Zusammenhang, dessen Zellverbände ein grobes Maschenwerk bilden. Die Zellen als solche unterscheiden sich in nichts von den eben beschriebenen, auch hier dieselbe Fülle in der Form. Dieses plumpe Netzwerk von Zellverbänden lenkt unsere Aufmerksamkeit auf die Gefäße der Geschwulst. Und wir sehen zwischen den dicht gelagerten Zellen *Capillaren mit wohlerhaltenem, einschichtigem Gefäßendothel.* Die platten, schmalen Zellkerne unterscheiden sich sehr genau von denjenigen der Geschwulst. Die Zumorzellen sitzen, wie man deutlich sehen kann, *den Gefäßendothelien direkt auf, während das Gefäßendothel selbst nicht verändert ist und das Lumen vollkommen frei ist von zelligen Elementen.*

Wir sehen weitere und engere Capillaren. Manchmal scheint dasselbe Gefäß verschieden auf seinem Wege getrofffen, immer dasselbe Bild: *keine Veränderung der gut erhaltenen einschichtigen Endothelien, die Zellelemente sitzen dem Gefäßendothel direkt auf.*

Betrachten wir nun das plumpe Netzwerk der Zellstränge: Die Verbindung zwischen den einzelnen Zellsträngen ist nicht immer vorhanden; manchmal hört so ein Zellbalken im Zwischengewebe plötzlich auf, und so kommt es, daß der ganze Bau des Tumors sehr an einen epithelialen Tumor, ja man kann sagen, an die Epithelzapfen eines Carcinoms

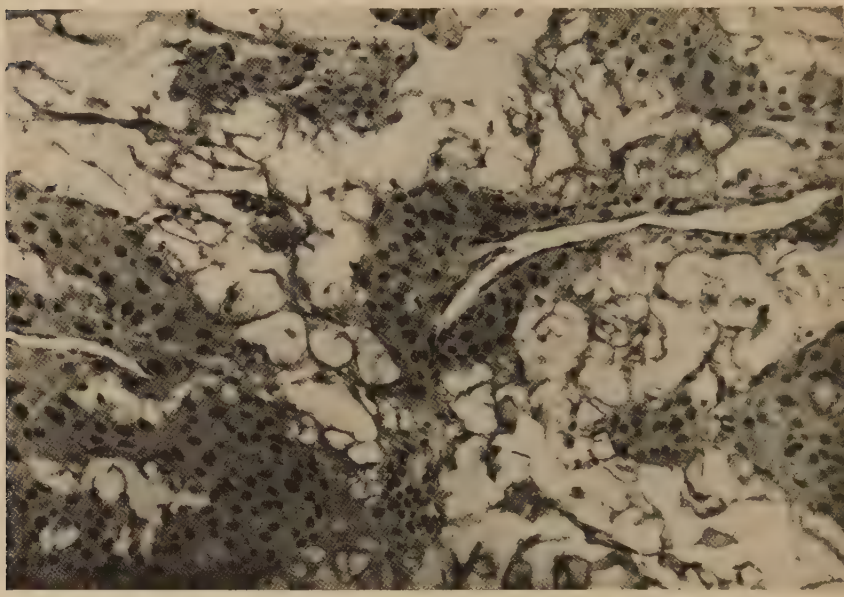

Abb. 4.

erinnert. Suchen wir in diesen Zapfen nach Gefäßen, so treffen wir auch hier ab und zu quergetroffene Capillaren mit sehr schönem, einschichtigem Endothel, zwar ist das Lumen nicht rund, da es nicht genau quergetroffen wurde, sondern oft sehr langgezogen und wieder direkt dem Endothel aufsitzend die polymorphen Geschwulstzellen. An einer Stelle des Präparates, wo ein Gefäß so angeschnitten ist, daß das Lumen rund erscheint, sieht man besonders schön, wie die Tumormassen das Gefäß mantelförmig umgeben.

Die Zwischensubstanz der Zellenstränge besteht aus einem stark verändertem Bindegewebe. Man sieht Bindegewebszellen nur ab und zu wohlerhalten. In welchem Sinne das Bindegewebe verändert ist, müssen uns anders gefärbte Abschnitte lehren. Im bindegewebigen

Stroma fallen Zellen durch ihre Größe und ihren Reichtum an Protoplasma auf, sie liegen nicht in Verbänden, sind scharf begrenzt, sind also von den Tumorzellen verschieden.

Es handelt sich, wie später durch Betrachtung eines anderen Präparates gezeigt wird, um Plasmazellen.

Sehen wir uns als nächstes ein *Elastinpräparat* an, ob wir über die Gefäße nährere Aufschlüsse bekommen.

Wir finden außen in der Kapsel ziemlich zahlreiche Gefäße, Arterien und Venen, beide mit schön orceinbraun gefärbten Girlanden von Elastin. Im Bindegewebe der Kapsel sehen wir elastische Fasern,

Abb. 5.

im Tumorgewebe findet sich nur dicht unter der Kapsel spärliches Elastin. Wieder treten in den verschiedensten Formen und Größen die blauen Zellkerne hervor, mit ihren dunkler gefärbten Kernkörperchen. Zwischen den Geschwulstzellen ist ein äußerst zierlich gebildetes Netzwerk, das sich bald stärker, bald schwächer violett gefärbt hat. Zwischen den mehrfach erwähnten balkigen Zellzügen tritt dieses faserige Gewebe mehr hervor, offenbar stark verändertes Bindegewebe. Von besonderem Interesse ist nun eine bestimmte Partie der Geschwulst: Es finden sich hier im Bindegewebe der Kapsel in unmittelbarer Nähe der Geschwulstzellen eine Arterie und eine Vene, und zwar haben beide an ihrer dem Bindegewebe zugekehrten Seite gut gefärbtes breites Elastin, an dem der Geschwulst zugewendeten Teil sind sie fast elastinfrei: Dasselbe ist auch an anderen Gefäßen der Kapsel wahrzunehmen.

Wir können also sagen, daß die *Nähe des Tumors das Elastin verschwinden macht* (Abb. 5).

Im nach *van Gieson* gefärbten Präparat ist von rot gefärbtem Bindegewebe nichts zu sehen. Die Geschwulstzellen sind gelb-bräunlich gefärbt, hier scharf umgrenzt, sie sehen wie gequollen aus. Sie liegen in einer gelb tingierten Grundsubstanz, die an vielen Stellen wieder sehr zart, netzförmig, erscheint. Zwischen den Zellbalken ist wenig von diesem feinmaschigen Netzwerk erhalten. Man sieht hier aber deutlicher als in anderen Präparaten spindelige, langgestreckte Zellen, die als Bindegewebszellen anzusprechen sind.

In einem mit *polychrom. Methylenblau* gefärbten Schnitt waren keine Einzelheiten der Struktur zu erkennen, denn die in nach anderen Methoden gefärbten Schnitte sich so deutlich präsentierenden Kerne der Geschwulstzellen waren in diesem Präparat nur an einzelnen Stellen schwach erkennbar, sonst war die Geschwulstmasse strukturlos hellblau gefärbt. Das Bindegewebe der Kapsel war nicht gefärbt, dagegen das bindegewebige Stroma der Geschwulst blaurot und trat zwischen den Zellbalken in dichten Zügen, zwischen den Geschwulstzellen als ungeheuer zartes Flechtwerk zutage. Diese Erscheinung ist nun deshalb so besonders interessant, weil das polychrome Methylenblau normales Bindegewebe nicht färbt. Es steht also fest, daß das Bindegewebe der Geschwulst verändert, degeneriert ist.

Zum Studium des Bindegewebes betrachten wir nun noch ein Präparat, das mit saurem *Orcein vorgefärbt* und mit einer polychromen Methylenblaulösung nachbehandelt ist. Saures Orcein färbt bekanntlich Bindegewebe dunkelbraunrot. Von dem anfangs beschriebenen Stückchen im Schnitt getroffenen Nagelbett haben sich die Epithelien schön blau, das Bindegewebe des Coriums rotbraun, die bindegewebige Kapsel des Tumors ebenfalls rotbraun, die Geschwulstzellen schmutzig grünlich und das bindegewebige Stroma metachromatisch leuchtend violett gefärbt. Man kann hier aus dem Verhalten des Bindegewebes dem Farbstoff gegenüber den Schluß ziehen, daß *das bindegewebige Stroma der Geschwulst schleimig entartet ist.*

In diesem Schnitt nun ist ausnahmsweise *ein Nerv getroffen*, dessen Zellkerne kräftig blau gefärbt sind. Er liegt im Bindegewebe des Coriums des Nagelbettes, ziemlich dicht über der Kapsel der Geschwulst. Wir haben hier nun auf einfachste Art erklärt, warum die Patientin so sehr unter Schmerzen litt, denn bei Druck auf die harte Nagelplatte wurde vermutlich der Nerv, der zwischen dieser und der Geschwulst lag, gedrückt.

Da das Präparat im reduzierenden Formalin gelegen hatte, war es so zur Methylgrün-Pyronin-Färbung untauglich.

Der Schnitt wurde deshalb auf *Unnas* Rat mit einem Oxydations-

mittel (es wurde Trichloressigsäure gewählt) vorbehandelt und dann wieder mit *Unna-Pappenheim*scher Lösung nachgefärbt. Die Tumorzellen waren hier blau, das Stroma metachromatisch orange gefärbt. Besonders interessieren hier aber die *großen Mengen von Plasmazellen*, die im Bindegewebe deutlich sich abheben mit ihrem scharf begrenzten roten Protoplasma und dem blauen Kern. Dieses massenhafte Auftreten von Plasmazellen spricht nach *Unna* für eine relative Gutartigkeit der Geschwulst.

Es sei nun hier in Tabellenform ein Vergleich zwischen den vier zuletzt besprochenen Tumoren angefügt, aus der die *weitgehende Übereinstimmung des klinischen wie auch des anatomischen Verhaltens* hervorgeht. *Es handelt sich geradezu um eine Sondergruppe von subungualen Tumoren, die ein typisches Krankheitsbild darstellen.*

Verfasser	Geschlecht d. Pat.	Alter	Beschwerden	Sitz	Aussehen des Nagels
1. *Kolaczek* 1878	weibl.	42	Enorme umschrieb. Schmerzhaftigkeit	Rechte Großzehe	Linsengroßer bläulicher Fleck
2. *Kraske* I 1880	„	42	desgl.	Linker Mittelfinger	Flache Leistenbildung
3. *Kraske* II 1887	„	in den Vierzigern	desgl.	Linker Daumen	
4. *Roedelius* 1925	„	27	desgl.	Rechter Ringfinger	Bläulich roter Fleck

Jedesmal wird die Epithelähnlichkeit der Geschwulstzellen betont. Mehr oder minder deutlich plexiformer Bau des Tumors. Ad 2, 3 und 4: Die Tumorzellen sitzen dem Endothel direkt auf.

Größe des Tumors	Aussehen des Tumors	Art des Wachstums	Kapsel?	Bemerkung	Operation	Ausgang
1. Kleine Erbse	Elast. weich grau	Expansiv	Ja	—	Freilegung des Tumors Exstirpation	Heilung
2. Linse	Mittl. Konsist. grau	„	„	—	Amputat. d. Fingerspitze	desgl.
3. Linse	Grau-rötlich transp.	„	„	Durch Druck Delle in der Phalanx	Entfernung des Nagels und Exstirpation des Tumors	desgl.
4. Kleine Erbse	Grau opak	„	„			desgl.

Zusammenfassend können wir also von unserem Tumor sagen:

Die Größe und Gestalt war etwa die einer kleinen Erbse. Er war allseitig von einer Bindegewebskapsel umgeben. Auf dem Schnitt hatte er

eine grau-opake Beschaffenheit. Er zeigte expansives Wachstum und hatte auf dem Knochen zur Bildung einer flachen Delle geführt. Bei der mikroskopischen Untersuchung ergab sich, daß die vielgestaltigen, großen epithelähnlichen Geschwulstzellen dem einreihigen Gefäßendothel direkt aufsaßen. Der Tumor zeigte teilweise einen plexiformen Charakter. Das bindegewebige Stroma war schleimig degeneriert.

Nach dieser Feststellung dürfte wohl kaum ein Zweifel darüber bestehen, daß wir es mit einer *Neubildung zu tun haben, die in die Gruppe der von Kolaczek und Kraske als Angiosarkom bezeichneten Tumoren gehören.*

Eine andere Frage nun aber ist die, *ob wir uns* für unseren Tumor *mit der Benennung „Angiosarkoma* (myxomatosum)" *einverstanden erklären wollen.*

Es sei daran erinnert, daß der Begriff „Angiosarkom" kein einheitlicher ist, denn *Kolaczek* subsumiert unter dieser Bezeichnung (Lymphangio- und Hämangio-) Endotheliome, Peritheliome und Angiosarkoma plexiforme. Gehören nun diese Tumoren so eng zusammen, daß es unnötig wäre, sie mit besonderen Namen zu nennen? Ob wir nun einen Tumor als Angiosarkoma plexiforme oder nur als Angiosarkom ansprechen, weil von Gefäßen ausgehende Tumoren plexiform gebaut sind, ist schließlich nicht von Wichtigkeit. Wohl aber bedarf es besonderer Erwägung, ob man Endotheliome und Peritheliome einfach zu den Angiosarkomen rechnen kann. Sehen wir uns zunächst die Endotheliome an.

Sie stammen, wie der Name sagt, von Endothelien. Entgegen französischen Forschern (z. B. *Ranvier*) und nach deutschen Gelehrten (z. B. *Stöhr*, *Marchand*), die den morphologischen Standpunkt einnehmen und die Endothelien als Epithelien bezeichnen, sei hier mit *Lubarsch*, *Borst* und *Volkmann* betont, daß die Endothelien histogenetisch zu den Bindegewebszellen gehören und sie daher zu diesen zu rechnen sind.

Wenn man das festhält, könnte man in diesem Sinne *Kolaczek* recht geben, wenn er die Endotheliome zu den Angiosarkomen rechnet: Sarkom mit Hinweis auf ihre Genese und dem Zusatz „Angio" als Ausdruck ihrer engen Beziehung zu den Gefäßen. Doch ist dagegen einzuwenden, daß *Endothelien nicht, wie Kolaczek sagt, einfache Bindegewebszellen sind*, sondern, daß es sich hierbei um ganz besondere, wohl charakterisierte Bindegewebszellen handelt. Einmal sind sie nach *Heidenhain* aktiv an der Lymphbildung beteiligt, haben auch z. B. als Serosaendothelien die Fähigkeit, zu resorbieren — diese Ansicht wird von *Thoma*, *Hamburger* und *Borst* gestützt — andererseits nehmen sie bei der Entzündung, wie *Borst*, *Pick* und *Ribbert* betonen, eine andere Stellung wie die gewöhnlichen Bindegewebszellen ein, indem sie „eine epithelähnliche Metamorphose durchmachen". Sie benehmen sich folglich

anders als die übrigen Bindegewebszellen, dürfen also nicht, wie *Kolaczek* es tut, als völlig gleichwertig mit den gewöhnlichen Bindegewebszellen betrachtet werden. So können die endothelialen Tumoren nicht alle einfach als Angiosarkome bezeichnet werden. Bilden doch auch die Endothelien nach *Borst* nicht nur sarkomatöse Tumoren, sondern auch echte Carcinome, Adenome und fibromähnliche Geschwülste. Daß so vielartige Tumoren aus dem Endothel hervorgehen können, hängt nach *Borst* eben mit dem ganz besonderen Charakter der Endothelien zusammen, der sich auch schon bei Entzündungserscheinungen zeigt.

Aus all diesen Gründen treten viele Autoren, unter ihnen *Borst*, *Ackermann*, *Eckardt*, *v. Rosthorn*, *Paltauf*, *Hildebrand*, *v. Velits* u. a., für die Beibehaltung der Endotheliome als besondere Geschwulstgruppe ein, und nur wenige kennen die Endotheliome als besondere Art von Tumoren nicht an, so *v. Hippel*, der den Begriff des Endothelioms ganz aufgeben wollte, zugunsten des (Hämangio- und Lymphangio-) Angiosarkoms. *Lubarsch* trennt von den Endotheliomen noch eine kleine Gruppe von Tumoren, bei denen nachzuweisen ist, daß sie zu den Sarkomen gehören, als Angiosarkom, auch *Ziegler* behält für bestimmte Tumoren den Namen „Angiosarkom" bei. Beide Autoren (und mit ihnen andere) aber verstehen unter Angiosarkom nach alledem Vorgebrachten etwas anderes als *Kolaczek*.

Es liegt nun in der Art des Endothelioms begründet, daß man einen Typ für das Endotheliom nicht aufstellen kann, wenn man es nicht gerade als typisch für sie bezeichnen will, unter so ungeheuer verschiedenen Formen aufzutreten. Doch kann man manches Charakteristische von ihnen sagen.

Sie erinnern im Bau häufig an die Bildungsvorgänge von (Lymph- und Blut-) Gefäßen. Man hat verhältnismäßig oft innerhalb derselben Geschwulst Bilder, die an Sarkome, und andere, die an Carcinome erinnern. Sie treten häufig als umschriebene Knoten auf, und man findet sie gar nicht so sehr selten von einer bindegewebigen Kapsel umgeben. Schleimige, hyaline sowie auch amyloide Degenerationen finden sich sehr oft in ihnen. Dann wird immer wieder als besonders bezeichnend für sie angegeben eine ungeheure Mannigfaltigkeit in der Form und Größe der geschwulstbildenden Elemente, die fast immer starke Epithelähnlichkeit aufweisen. Auch wird das Auftreten von konzentrischen Schichtungsgebilden für sie als charakteristisch angegeben. Klinisch sind die Endotheliome sehr häufig relativ gutartige Tumoren.

Man kann also doch bei Überlegung all dieser Tatsachen die Endotheliome nicht einfach mit Kolaczek als Angiosarkome betrachten.

Wir kommen nun zu den *Peritheliomen*. Hier liegen die Verhältnisse insofern schwierig, als über den Begriff „Perithel" die Meinungen der verschiedenen Forscher sehr auseinander gehen. Die einen rechnen sie als

den Blutgefäßen in irgendeiner Form zugehörig, sei es, daß sie wie *Eberth* — der zuerst für die Pia mater Perithelien nachgewiesen hat — die Existenz einer besonderen Perithelmembran der Gefäße für erwiesen halten, sei es, daß sie annehmen, die Blutgefäße würden von den umgebenden Lymphräumen durch eine besondere Art Zellen, die sie dann als Perithelien bezeichnen, getrennt. Andere Autoren zählen die Perithelien zu den perivasculären Lymphräumen und nehmen dann, wie *His*, *Golgi*, *Riedel* und *Pick*, an, die Perithelien bildeten die Außenseite, also die Blutgefäßeseite der perivasculären Lymphräume, oder wie *Ribbert*, der lediglich die Innenseite als von Perithelien gebildet ansieht.

Wenn nun schon über den Begriff „Perithel" keine einheitliche Auffassung besteht, so hat es, wie *Kolaczek* und *Ribbert* sagen, dann etwas sehr Mißliches, eine besondere Geschwulstgruppe nach ihnen als Peritheliome zu bezeichnen; das gibt auch *Borst*, der im übrigen den Namen Peritheliom beibehalten möchte, zu. Es ist dann aber immer noch *kein Grund, die Peritheliome als Angiosarkome zu bezeichnen*, sind doch die Perithelien histogenetisch nach den Forschungen der meisten Autoren (*Eberth*, *Volkmann*, *Borst* u. a.) den Endothelien und nicht den gewöhnlichen Bindegewebszellen gleichwertig zu erachten.

Der *Hauptunterschied zwischen Endotheliomen und Peritheliomen* soll im histologischen Bilde darin bestehen, daß bei den ersteren die Tumorzellen auch die Lichtungen der Gefäße mehr oder minder einnehmen, besonders, sofern es sich um Hämangioendotheliome handelt, *während bei den Peritheliomen die großen epithelähnlichen Geschwulstzellen den Endothelien direkt aufsitzen*, die Gefäße also mantelförmig von radiär gestellten oder zirkulär gelagerten Geschwulstzellen umgeben sind, sonst gilt für sie auch das von den Endotheliomen Gesagte. Auch die Peritheliome treten häufig als umschriebene Knoten auf.

Da wir nun nach alledem erkannt haben, daß der *Kolaczek*sche Begriff des Angiosarkoms der gesicherten Begründung entbehrt, *fragt es sich, als was wir nun unseren Tumor bezeichnen wollen.*

Am meisten scheint es nach den angestellten Überlegungen für sich zu haben, *ihn zu den Peritheliomen zu rechnen;* weist er doch den histologischen Bau auf, wie er für die Peritheliome als typisch angesehen wird. Die Geschwulstzellen sitzen den Endothelien direkt auf, das Endothel ist einreihig und deutlich von den Tumorzellen zu unterscheiden.

Weil es aber nun nicht so sehr erfreulich ist, eine Sondergruppe von Tumoren als Peritheliome zu bezeichnen, wenn der Begriff noch nicht einheitlich definiert werden kann, erscheint es uns auch nicht erwünscht, unseren peritheliomartigen Tumor als „Peritheliom" zu bezeichen, und es sei vorgeschlagen, ihn „*Endothelioma perivasculare*" zu nennen, ein Name, der wohl in gewisser Beziehung einen Kompromiß darstellt, andererseits aber um so berechtigter erscheint, als die Peritheliome von

den Forschern als zu den Endotheliomen gehörig betrachtet werden (*Borst*) und auch der Bau sowie das klinische Bild unserer Geschwulst sich mit dem deckt, was von den Endotheliomen gesagt wurde.

Die gleiche Überlegung gilt nun, wie es sich aus den vorhergehenden Untersuchungen ergibt, *für den Kolaczekschen sowie für den 2. Kraskeschen Fall*, da beide im Bau unserem Tumor sehr ähneln, *während der 1. Kraskesche Fall wohl auch zu den Endotheliomen gehört*, jedoch keinen Anspruch auf die nähere Bezeichnung „perivasculare" machen kann.

Uns interessiert nun für unseren Tumor mit Hinsicht auf die *Prognose* des Falles das, was über das klinische Verhalten der Endotheliome gesagt wird: Sie zeigen häufig ein sehr langsames und expansives Wachstum, das besonders offenbar wird, wenn die Tumoren mit einer Kapsel umgeben sind. Sie haben eine beschränkte Metastasierungsfähigkeit, wohl aber neigen sie zu lokalen Rezidiven; so sah *Borst* bei einem Fall ein Rezidiv nach 11 Jahren. Es sind aber auch in der Literatur metastasierende, *sehr bösartige Endotheliome bekannt*, die den Carcinomen an Malignität nichts nachgeben (*Klebs*, *Most*, *Tomasie*, *Rindfleisch* u. a.).

Aus diesen Mitteilungen können wir *für unseren Tumor* den Schluß ziehen auch mit Berufung auf die von *Kolaczek* und *Kraske* beobachteten Fälle, *daß er zu den gutartigen unter den Endotheliomen gehört.*

Als Gegenstück zu den oben besprochenen vier Geschwülsten sei jetzt über ein *subunguales Endotheliom* berichtet, das sich durch sein *destruktives* Wachstum sowie durch noch näher zu erörterende Momente sehr erheblich von dem *Kolaczek*schen, den beiden *Kraske*schen und unserem Fall unterscheidet, und der darum gesondert im Anschluß an diese Tumoren beschrieben werden soll.

F. König[22]) veröffentlicht diesen 5. Fall unter der Überschrift „*Über multiple Angiosarkome*", doch führt der Verfasser selbst bei der Besprechung aus, daß es sich bei seinem Tumor um eine endotheliale Geschwulst handelt, und daß er auch nichts gegen die Bezeichnung „Sarkoma endotheliale" einzuwenden hätte, er wünscht nur nicht die Benennung „Endotheliom", weil in dem histologischen Bilde seines Tumors Partien vorkommen, die dem reinen Spindelzellensarkom gleichen, und will ihn daher lieber mit *Kolaczek*, auf dessen Arbeit er sich beruft, als „Angiosarkom" bezeichnen.

Wir haben inzwischen durch die Forschungen von *Borst* (vgl. auch *Volkmann*, *Ribbert* u. a.) die endothelialen Tumoren als besondere Geschwulstgruppe in den Endotheliomen kennengelernt und erfahren, daß es gerade zu ihrer Charakteristik gehört, unter so mannigfachen Erscheinungen aufzutreten. *Wir möchten daher* aus bereits angeführten Gründen *diesen Königschen Tumor auch als subunguales Endotheliom ansprechen.* Über den sehr interessanten Fall sei das Wesentliche im Auszug berichtet.

Ein 61jähriger Förster erkrankte mit Schmerzen in der 4. linken Zehe. Allmählich entstand hier in der Gegend des Nagels eine bräunliche, dunkle Färbung, es kam dann — immer unter großen Schmerzen — zu einer Entzündung und Schorfbildung am Nagelbett. Ein paar Wochen später erkrankte auch die 2. und 5. Zehe. Es wurde eine Incision an der 2. Zehe gemacht, es entleerte sich zwar nur Blut, aber es erfolgte Heilung unter Einziehung der Haut und Bildung einer pigmentierten Narbe. Einen ähnlichen Erfolg hatte die Extraktion des Nagels an der 4. Zehe. Dasselbe Verfahren, an der kleinen Zehe geübt, war erfolglos. Es blieb an dieser Stelle ein trockener Schorf von fast schwarzer Farbe zurück. Ein hinzugezogener Nervenspezialist hielt das Leiden für *Altersbrand*, eine Diagnose, die in der Klinik, wegen des Aussehens der Zehen, ebenfalls angenommen wurde. Die Zehe war etwas unförmig und wies abnorme Beweglichkeit auf. Da bemerkte der Pat. zwei ungefähr walnußgroße Geschwulstknoten in der Wade und in der Kniekehle. Sie wurden beide exstirpiert und erwiesen sich als knollige mit einer Kapsel umgebene Geschwülste, von denen der in der Kniekehle so fest mit dem Semimembranosus verwachsen war, daß von ihm ein Teil mit entfernt werden mußte. Die Farbe der Geschwülste war teils tiefrot, teils rostfarben mit grauweißen Partien. Die kleine Zehe sollte im Metatarsophanlangealgelenk exstirpiert werden, dabei kam man in eine braunrote Geschwulst. Später wurden auch die beiden anderen Zehen entfernt. Der Pat. wurde geheilt entlassen. Nach 7 Monaten fanden sich keine Rezidive, keine Metastasen.

Bei der Untersuchung der amputierten Zehen ergab sich, daß die Endphalanx und ein Stück der Mittelphalanx der 5. Zehe ganz in Tumor aufgegangen war. Der an der 4. Zehe *zurückgebliebene Pigmentfleck erwies sich auch als Tumor*, ebenfalls befand sich auch eine Geschwulst unter der pigmentierten Narbe der 2. Zehe.

Mikroskopisch waren sich die einzelnen Tumoren ziemlich ähnlich, doch in ein und demselben Schnitt war der Bau der Neubildung sehr wechselnd: teils zeigte sich das Bild des reinen Spindelzellensarkoms, vereinzelt trat der Typus des Fibroms oder Fibrosarkoms zutage, und an wieder anderen Stellen erinnerten die nebeneinander gedrängten Lumina von Blutgefäßen mit ihren veränderten Endothelialzellen an Drüsengewebe. Die Tumorzellen hatten immer Epithelähnlichkeit, waren groß und hatten einen bläschenförmigen Kern. Kompliziert wurde das Bild noch durch Blutungen und Entzündungserscheinungen. Nach eingehenden Untersuchungen kommt *König* zu dem Schluß, daß es sich um einen *endothelialen Tumor* handelte.

Wir möchten damit die Besprechung dieser interessanten *Sondergruppe unter den subungualen Tumoren* beschließen. *Ihr typisches Krankheitsbild zu schildern und sie nach der histologischen Seite zu analysieren, sollte die Hauptaufgabe dieser Arbeit sein.* Bei dieser Gelegenheit ergab sich der Wunsch nach einer *möglichst umfangreichen Kasuistik aller* subungualen Geschwülste. Der letzte *König*sche Fall leitet über zu den malignen Tumoren (Sarkom und Carcinom), die in größter Kürz,, ohne noch auf Einzelfragen einzugehen, behandelt werden mögen.

Zuvor sei an dieser Stelle die Krankengeschichte einer Patientin angefügt, über die *Syme*[41]) berichtet. Die Diagnose lautet: „*Tuberkula dolorosa*", kann aber hier einer Kritik nicht unterzogen werden, da keine mikroskopische Beschreibung der Geschwulst beigefügt ist.

Eine Frau in mittleren Jahren litt seit 8 Jahren an lebhaften Schmer-

zen unter dem Nagel des linken kleinen Fingers. Bei Wegnahme des Nagels zeigte sich unter demselben eine kleine runde, gelbliche und feste Geschwulst, welche leicht ausgelöst wurde. Dir Patientin war geheilt. Wahrscheinlich hat es sich hier auch um ein Endotheliom gehandelt.

Auch von einem als „*Kolloidsarkom* unter dem Nagel des rechten Daumens" von *Schuh*[42]) veröffentlichten Fall konnte über die histologische Untersuchung nichts Näheres erfahren werden. Und gerade hier wäre es von besonderem Interesse, das histologische Bild kennenzulernen, da es nach dem Gesagten sehr wahrscheinlich ist, daß dieser Tumor zu den Endotheliomen gerechnet werden kann. Klinisch zeigt er mit den vorher besprochenen Fällen große Übereinstimmung.

Die übrigen *subungualen Sarkome* zeigen im klinischen Bild auffallende Ähnlichkeit. Alle treten *unter dem Bilde einer Onychie auf*, und zeigen von vornherein ein viel bösartigeres Verhalten als die obigen sog. „Angiosarkome".

Zeitlich finden wir die erste Veröffentlichung von *R. Volkmann*[49]), die als *typisch* für den Beginn dieser Erkrankung gelten kann.

Ein 58ähriger, sonst gesunder Patient bekam ohne besondere Ursache eine Entzündung an der Lunula des rechten Zeigefingers. Hausmittel erfolglos. Unter dem Nagel bildeten sich Wucherungen und hoben den Nagel in die Höhe. Er stieß sich unter Eiterung ab. Die Wucherungen vergrößerten sich unter heftigen reißenden Schmerzen und bildeten bald eine leicht blutende Geschwulst von Walnußgröße. Ein Jahr später gab der Pat. seine Einwilligung zur Exartikulation. 4—6 Wochen nach der Operation trat in der rechten Achselhöhle eine rasch wachsende Metastase auf, die nach 3 Monaten schon über mannsfaustgroß war. Die Achselhöhle wurde ausgeräumt.

Anatomisch handelte es sich um ein ziemlich weiches *Rundzellensarkom*. Ein halbes Jahr darauf fand sich eine hühnereigroße Metastase in der linken Achselhöhle und zahlreiche kleinere Tumoren auf Brust und Bauch. Kurz darauf bildete sich ein rasch wachsendes Rezidiv rechts in der Achselhöhle. Auf dringendes Bitten des Pat., der beide Arme dauernd abduziert halten mußte und unter starken Schmerzen litt, wurden beide Achselhöhlen noch einmal ausgeräumt.

Bald darauf Exitus an allgemeinem Marasmus. Dauer also insgesamt etwa $2^1/_2$ Jahre.

Unter ähnlichen Erscheinungen begann ein anscheinend noch rechtzeitig operiertes *Spindelzellensarkom*, über welches *Rockoch*[36]) berichtet.

Auch das von *Wurmbrand*[54]) besprochene subunguale *Rundzellensarkom* täuschte anfangs eine schlecht heilende Nagelentzündung vor. Später aufgetretene Leistendrüsenmetastasen hatten melanotischen Charakter.

Diese *melanotischen Sarkome* sind wegen ihrer Neigung zur frühzeitigen Metastasierung besonders gefürchtet. Bei den unter dem Nagel sich entwickelnden *Melanosarkomen* kann eine *Fehldiagnose* durch Verwechslung mit einer Blutsugillation oder mit einer Entzündung verhängnisvoll werden, da so der noch günstige Zeitpunkt zur Operation häufig verpaßt wird.

Volkmann[49]) berichtet über 2 derartige Fälle. Beide Male wurde unter dem Nagel zuerst ein schwarzer Fleck entdeckt, der für eine Blutsugillation gehalten wurde. Näheres konnte über das Schicksal der Patientin nicht erfahren werden.

Hutchinson sah bei einer 60jährigen Frau eine seit 8 Jahren bestehende Nagelentzündung, die nicht heilen wollte. 2 Jahre später fand sich ein Melanom.

Geradezu klassisch ist der Verlauf eines von *Nieberg*[31]) sehr ausführlich beschriebenen Falles von subungualem Melanosarkom. Er sei als Typus hier kurz wiedergegeben.

Der 51jährige Kranke bekam vor $1^1/_2$ Jahren nach einer Quetschung eine Schwellung des Nagelgliedes des linken Daumens. Bald darauf unter dem radialen Nagelfalz hervorwuchernde Granulationen wurden als wildes Fleisch nach erfolgtem Ätzen blutig abgetragen. Als auch dieses keinen Erfolg hatte, Exartikulation der Nagelphalanx. Es wurde ein weiches subunguales Sarkom diagnostiziert. Wundheilung p. p.

Der Pat. fühlte sich einige Monate gesund, bis sich unter Fieber eine Schwellung in der linken Achselhöhle entwickelte. Bei einer Incision entleerte sich blutiger Eiter, die Wunde schloß sich und Pat. ging seinen Geschäften nach, obwohl eine harte Geschwulst und eine Schwäche im linken Arm zurückblieb. Dann vergrößerte sich der Tumor, die Schwäche nahm zu. Als nach einiger Zeit die Geschwulst durchzubrechen drohte, wurde eine Operation vorgenommen, bei der dann einige leicht zu lösende Geschwulstknoten entfernt wurden. Kurz danach erlag der Pat. einem von der Wunde ausgehenden Erysipel.

Bei der *Sektion* fanden sich außer den Geschwulstmassen in der Achselhöhle, in der Supraclaviculargrube und den in die Armgefäße einhüllenden Geschwulststrängen Metastasen in der Lunge; Aorta und Vena cava waren bis zum Zwerchfell mit Tumorknoten besetzt.

Erst nach auffallend langer Zeit führte ein von *Rockoch*[36]) besprochenes subunguales Melanosarkom zur Metastasierung, nämlich nach 11 Jahren.

Die Kasuistik der subungualen Melanosarkome kann endlich noch durch die Fälle von *Ebermann*[11]), *Wurmbrandt*[52]) und *Hentzler*[17]) vervollständigt werden, von denen der Wurmbrandtsche von *Hochenegg* operierte insofern besonderer Erwähnung bedarf, als er sich jahrelang rezidivfrei hielt.

Aus diesen Mitteilungen geht hervor, daß die subungualen Sarkome gar nicht so sehr selten sind, daß sie meist verkannt, oft lange als „Entzündungen" behandelt werden und so die Radikaloperation d. h. die Absetzung des Gliedes, nicht früh genug ausgeführt werden kann.

Es bleibt nun noch nach, die gesammelten Fälle von unter dem Nagel sich entwickelnden *Carcinomen* zusammenzustellen. *E. Küster*[23]):

Ein 34jähriger Pastor wurde wegen eines *eingewachsenen Nagels* des rechten Daumens behandelt. Der Nagelrand war mit Granulationen bedeckt. Es erfolgte Ausreißung des Nagels und Ätzung des Nagelbettes mit Kali caustic. Die Heilung verzögerte sich. Der Pat. verließ das Krankenhaus und wurde draußen mit Ätz-

mitteln weiter behandelt. Bald war die ganze Daumenkuppe in ein mißfarbenes Geschwür verwandelt, der Knochen war mit ergriffen, daher wurde die letzte Phalanx exartikuliert. Es erfolgte Heilung.

Schon makroskopisch sieht man im Präparat weiße Zapfen in die Tiefe gehen. Mikroskopisch handelte es sich um große Epithelzapfen im kleinzelligen Granulationsgewebe. Der Knochen ist durch die Neubildung oberflächlich zerstört, rauh und unregelmäßig.

Über das weitere Schicksal des Patienten ist nichts gesagt.

In einem von *Lücke*[27]) mitgeteilten Fall entwickelte sich nach einer Quetschung des rechten Daumennagels von einem unter dem Nagel zurückgebliebenen Fleck aus ein Tumor, welcher vom Nagelbett gegen die Endphalanx wuchs. Exartikulation im Metakarpophalangealgelenk. Bei der mikroskopischen Untersuchung wurde ein *Carcinom* festgestellt. Der Patient wurde als geheilt entlassen.

Ebenfalls nach einer Quetschung entwickelte sich ein Carcinom, über das *Krönlein*[24]) ausführlich berichtet.

Ein 44 jähriger Arbeiter quetschte sich den Nagel der rechten kleinen Zehe ab. *Die Wunde heilte bald, aber 1 Jahr später entzündete sich die Narbe.* Wegen bestehender Schmerzen suchte Pat. die Klinik auf. Hier wurde ein Carcinom diagnostiziert und deswegen die Zehe amputiert. Nach einem weiteren Jahr Metastase in der Inguinalgegend. 2 Monate später war die Geschwulst faustgroß mit teilweise ulcerierter Oberfläche und von zahlreichen kleinen Knoten umgeben. Exstirpation der Geschwülste, die mit der A. und V. femoralis verwachsen waren, so daß dieselben mit reseziert wurden. Einen Monat nach der Operation plötzlich starke Blutung aus der gerissenen A. femoralis, so daß die A. iliaca externa unterbunden werden mußte. Infolge darauf eintretender Gangrän des Unterschenkels trat der Exitus nach wenigen Tagen ein. Die Sektion bot keine Metastasen an inneren Organen.

Schließlich führt *Rudolf Volkmann*[50]) zwei subunguale Carcinome an (*Volkmann, Köllicker*). Beide Male bestand ein eingewachsener Nagel, unter dem sich ein geschwüriger Prozeß entwickelte, der sich als Carcinom entpuppte.

Damit schließen wir unsere Kasuistik. Wir haben uns bemüht, die in der Literatur verstreuten Fälle von subungualen Tumoren zu sammeln und dieses kleine Gebiet im Zusammenhang darzustellen. Es wurde festgestellt, daß eine ganze Reihe verschiedenartiger Tumoren subungual vorkommen können. Wir sahen gutartige, bei denen die Entfernung der Geschwulst nach Beseitigung des Nagels in leichtester Weise zur Heilung führte, doch auch solche, die, ohne bösartig zu sein — durch multiples Auftreten und rasches Nachwachsen trotz der Entfernung —, äußerst unangenehm für den Träger sein können (multiple Fibrome). Wir sahen auf der anderen Seite die bösartigen Tumoren (Sarkome und Carcinome) mit all ihren Konsequenzen.

Als eine Sondergruppe konnten 4 Fälle besonders herausgehoben werden, deren 3 als Angiosarkome in der Literatur beschrieben worden sind, *Kolaczek, Kraske I* und *II*, denen als 4. der Fall *Roedelius* hinzu-

gefügt werden konnte. Es wurde der Nachweis gebracht, daß es sich hier um eine Gruppe von Tumoren handelt, die ein typisches klinisches Krankheitsbild darstellen. Es wurde versucht, dieselben auch auf eine einheitliche pathologisch-anatomische Basis zu stellen unter Revision der von den genannten beiden Autoren niedergelegten Befunde, und dargelegt, *daß es sich bei diesen Fällen um Endotheliome (resp. Peritheliome) handelt.* Für den Fall *Roedelius* wurde aus genau präzisierten Gründen die Bezeichnung Endothelioma perivasculare für am treffendsten erachtet.

Es sei nun noch einmal auf die *häufigsten Symptome* dieses oft verkannten Leidens hingewiesen.

Schon die Feststellung einer umschriebenen Schmerzhaftigkeit ohne alle Veränderungen am Nagel genügt zur Stellung der Diagnose. Diese wird freilich sehr erleichtert, wenn sich irgendwelche Veränderungen am Nagel zeigen, sei es eine stärkere Wölbung gegenüber den anderen Nägeln, sei es Leisten- oder Furchenbildung oder eine besondere Sprödigkeit des Nagels, ein bläulich-roter Fleck unter dem Nagel, eine auffällig lange bestehende „Blutsugillation", zumal wenn sie im Laufe der Zeit etwas größer und dunkler wird.

Schwieriger wird es, wenn Schmerzen vollkommen fehlen und der Arzt nur mehr zufällig die Veränderung sieht oder von sich genauer beobachtenden Patienten über diese Erscheinungen an ihrem Nagel befragt wird. Da ist die Möglichkeit einer Fehldiagnose groß, und es wird immer versucht werden, eine Erklärung durch ein unbewußt erlittenes Trauma zu geben. Sehr häufig verbirgt sich ein maligner subungualer Tumor unter dem Bilde einer schlecht heilenden Nagelentzündung. Es werde in solchen Fällen nie eine Probeexision versäumt; und ist ein bösartiger Tumor diagnostiziert, handelt es sich um ein Sarkom, ein Melanom oder Carcinom, so ist es sehr anzuraten, neben der Exartikulation des betreffenden Fingers oder der Zehe die regionären Lymphdrüsen mit zu exstirpieren, wie die beobachteten Fälle, besonders eindringlich aber das von *Wurmbrandt* veröffentlichte Melanosarkom, das *Hochenegg* operierte, zeigen.

Literaturverzeichnis.

[1]) *Aschoff, Ludwig,* Pathol. Anatomie. — [2]) *Ackermann,* Volkmanns klin. Vorträge 223/224. — [3]) *Arnold,* Über die Glomeruli caudales der Säugetiere. Virchows Arch. f. pathol. Anat. u. Physiol. **39**. — [4]) *Besnier,* Referat bei Vircho-Hirsch 1868. — [5]) *Behring, F.,* Zur Kasuistik der Nagelerkrankungen. Münch. med. Wochenschr. 1903, Nr. 41. — [6]) *Borst, Max,* Die Lehre von den Geschwülsten. [7]) *Borst, Max,* Pathol. Histologie. — [8]) *Dubreuilh, W.,* Fibromes multiples du lit de l'angle. Bull. de la soc. franç. de dermatol. et syphil. Paris **30**. 1923. — [9]) *Eckhardt, C. Th.,* Über endotheliale Eierstock-Tumoren. Zeitschr. f. Geburtsh. u. Gynäkol. **16**. — [10]) *Eberth,* Virchows Arch. f. pathol. Anat. u. Physiol. **49**. —

[11]) *Ebermann*, Beitrag zur Kasuistik der melanotischen Geschwülste. Dtsch. Zeitschr. f. Chir. 1896. — [12]) *Garre-Borchard*, Lehrbuch der Chirurgie. — [13]) *Gilette*, l'union 1874, Exostose unter dem linken Zeigefinger. Schmidts Jahrbuch. — [14]) *Heller, J.*, Die Krankheiten der Nägel. Berlin 1900. — [15]) *Hildebrand*, Dtsch. Zeitschr. f. Chir. **48** u. **31**. — [16]) *v. Hippel*, Beitrag zur Kasuistik der Angiosarkome. Beitr. z. pathol. Anat. u. z. allg. Pathol. **14**. 1893. — [17]) *Hertzler, A. E.*, Melanoblastoma of the nail-bed. Arch. f. Dermatol. u. Syphilis, Chicago. Dez. 1922, Nr. 6. — [18]) *Kast* u. *Recklinghausen*, Ein Fall von Enchondrom usw. Virchows Arch. f. pathol. Anat. u. Physiol. **118**. — [19]) *Kolaczek, J.*, Über das Angiosarkom. Dtsch. Zeitschr. f. Chir. **9**. 1878. — [20]) *Kraske*, Subunguales Sarkom d. linken Mittelfingers. Zentralbl. f. Chir. 1880, Nr. 38. — [21]) *Kraske*, Über subunguale Geschwülste. Münch. med. Wochenschr. 1887, Nr. 46. — [22]) *König, F.*, Über multible Angiosarkome. Ein Beitrag zur Geschwulstlehre. Arch. f. klin. Chir. 1899. — [23]) *Küster*, Chir. ankologische Erfahrungen. Arch. f. klin. Chir. **12**, 629. — [24]) *Krönlein*, Die von Langenbecksche Klinik u. Poliklinik v. 1. V. bis 31. VII. 1876. Arch. f. klin. Chir. Supplementband **21**. — [25]) *Kölliker*, Privatbrief des Verfassers in Rudolf Volkmann, Sammlung klin. Vorträge Nr. 35/36. — [26]) *Lebouc, L.*, Etude clinique et anatomique sur quelques cas des tumeurs sous-ungeales. Thèse, Paris 1889. Jahresbericht d. ges. Med. Bd. 2, S. 600. 1890. — [27]) *Lücke*, Bericht über die chir. Universitätsklinik in Bern v. Ostern 1865 bis Ostern 1872. — [28]) *Mracek, F.*, Handbuch der Hautkrankheiten. — [29]) *Mauclaire*, Bull. et mém. de la soc. anat. de Paris 1922, Heft 7. Ref. im Zentralbl. f. Chir. 1924, S. 18. — [30]) *Marchand*, Beitr. z. pathol. Anat. u. z. allg. Pathol. **13** u. **4**. — [31]) *Nieberg, Carl*, Zur Statistik d. melanotischen Geschwülste. Inaug.-Diss. Würzburg 1882. — [32]) *Polland*, Fibromatosis subungualis, Dermatol. Zeitschr. **23**. 1916. — [33]) *Paltauf*, Beitr. z. pathol. Anat. u. z. allg. Pathol. **11**. — [34]) *Querner, Joh.*, Exostosis subungualis. Inaug.-Diss. Berlin 1884. — [35]) *Roberg, A.*, Beiträge zur Kenntnis d. Exostosen. Inaug.-Diss. — [36]) *Rokoch, Carl*, Über die chir. Affektionen d. Nagelgliedes mit besonderer Berücksichtigung d. geschwulstbildenden Prozesse. Inaug.-Diss. Bonn 1889. — [37]) *Ribbert*, Geschwulstlehre. — [38]) *Roux*, Memoires sur les exostoses, zit. n. *Querner*. — [39]) *Sistach*, De la nature de l'axostose sous-ongeales 1860, Ref. Virchow-Hirsch Bd. 2, S. 374. 1866. — [40]) *Steudel*, Multiple Enchondrome d. Knochen. Beitr. z. klin. Chir. 1892, S. 504. — [41]) *Syne*, Allg. Repert **13**, 182. — [42]) *Schuh*, Österr. Zeitschr. f. prakt. Heilk. 1862, S. 62. — [43]) *Stöhr, Ph.*, Lehrbuch der Histologie. — [44]) *Unna, P. G.*, Chromolyse. — [45]) *Unna, P. G.*, Thiazinrot. — [46]) *Unna, P. G.*, Wirksame Bestandteile usw. — [47]) *Unna, P. G.*, Mastzellenfärbung. — [48]) *Virchow*, Die krankhaften Geschwülste. — [49]) *Volkmann, R. v.*, Beitr. z. klin. Chir. 1880, Ref. Schmidts Jahrbücher Bd. 217. — [50]) *Volkmann, Rudolf*, Über den primären Krebs d. Extremitäten. R. v. Volkmanns Sammlung klin. Vorträge **35/36**. — [51]) *Velits v.*, Endothelioma cysticum myxamatodes ovarii. Zeitschr. f. Geburtsh. u. Gynäkol. **18**. — [52]) *Weber, C. D.*, Lessons orales de Dupuythren, zit. nach *Querner* — [53]) *Weber, C. D.*, Die Exostosen und Enchondrome, zit. nach *Querner*. — [54]) *Wurmbrand, G. Gf.*, Beitrag zur Kasuistik der subungualen Zehensarkome, Dtsch. Zeitschr. f. Chir. **107**. 1910.

Lebenslauf.

Ich, Ingeborg Hedwig Clara Carstensen, wurde geboren am 8. Oktober 1898 zu Hamburg als Tochter des Kaufmanns Bendix Ludwig Carstensen. Von Ostern 1905 bis Ostern 1915 besuchte ich das Emilie-Wüstenfeld-Lyceum; von Michaelis 1915 bis Michaelis 1918 die Staatliche Studienanstalt an der Hansastraße und wurde von dort mit dem Zeugnis der Reife entlassen. Ich widmete mich dem Studium der Medizin an den Universitäten Heidelberg, Marburg und Hamburg, wo ich die ärztliche Vorprüfung im W. S. 1925 ablegte, dann in Freiburg i. Br., München und Hamburg. Hier bestand ich die ärztliche Prüfung im Juni 1924. Das vorgeschriebene praktische Jahr absolvierte ich im Allgemeinen Krankenhaus Hamburg-Barmbeck und erhielt am 31. Juli 1925 die Approbation als Ärztin.